

## 非ホジキンリンパ腫の悪性度分類

非ホジキンリンパ腫は、発症してから病気の進行速度によって、年単位で増殖する低悪性度群、月単位で増殖する中悪性度群、週単位で増殖する高悪性度群に分けることができる(表1)。治療方針が異なることから、従来の分類に悪性度を組み合わせて、病態の予後予測も併せて考慮することが重要になる。悪性度の指標の1つとして、Ki-67の免疫組織化学染色により計測される増殖指数(proliferation index)が知られており、濾胞性リンパ腫のgrade分類<sup>8</sup>などに用いられている。また、パーキットリンパ腫ではKi-67の陽性率は98%以上であり<sup>9</sup>、他の悪性リンパ腫との鑑別点としても有用である。

## 免疫組織化学の治療への展開

悪性リンパ腫の治療は、近年の分子標的治療薬の進歩などによって大きく進歩している。その先駆けとして、代表的な分子標的薬であるCD20に対するモノクローナル抗体薬リツキシマブ(rituximab)によって、B細胞性リンパ腫の治療成績、奏効率、予後の大幅な改善を示した。リツキシマブは多くのCD20陽性B細胞性リンパ腫患者に使用されているが、難治性リンパ腫も少なからず存在する。そこで次に抗CD22モノクローナル抗体薬であるイノツズマブ(inotuzumab)に期待が寄せられている。また、成人T細胞白血病/リンパ腫(ATL)に対する抗CCR4モノクローナル抗体薬モガムリズマブ(mogamulizumab)による治療や、2014年に承認された抗CD30モノクローナル抗体薬ブレンツキシマブ(brentuximab)の登場により、今まで再発例に対して標準的な治療法が無かったHodgkinリンパ腫や未分化大細胞リンパ腫への治療といった新規薬剤への期待が高まっている。それに伴い、これら分子標的薬の治療選別に必要な免疫組織化学染色もますます重要となっており、それに対応した体外診断用医薬品が求められている。

表1 非ホジキンリンパ腫の悪性度による分類

	B 細胞性	T 細胞性 (NK 細胞性を含む)
低悪性度 (年単位)	B 細胞性慢性リンパ性白血病 / 小リンパ球性リンパ腫 B 細胞前リンパ球性白血病 リンパ形質細胞性リンパ腫 脾辺縁帯B 細胞リンパ腫 有毛細胞白血病 MALT 関連節外性辺縁帯B 細胞リンパ腫 節性辺縁帯B 細胞リンパ腫 濾胞性リンパ腫(grade 1,2,3a)	T 細胞前リンパ球性白血病 T 細胞大顆粒リンパ球性白血病 直状息肉腫 セザリ-症候群
中悪性度 (月単位)	マンテル細胞リンパ腫 びまん性大細胞型B 細胞リンパ腫 形質細胞腫 濾胞性リンパ腫(grade 3b)	原発性皮膚未分化大細胞型リンパ腫 未分化大細胞型リンパ腫、ALK 陽性
中高悪性度 (半月単位)		節外性NK/T 細胞リンパ腫、鼻型 血管免疫芽球型T細胞リンパ腫 末梢性T 細胞リンパ腫 (非特定) 未分化大細胞型リンパ腫、ALK 陰性 皮下蜂窩織炎様T 細胞リンパ腫
高悪性度 (週単位)	B リンパ芽球性白血病 / リンパ腫 パーキットリンパ腫	T リンパ芽球性白血病 / リンパ腫 NK 細胞性白血病 成人T 細胞白血病 / リンパ腫 腸症型T 細胞リンパ腫 肝脾T 細胞リンパ腫

## まとめ

悪性リンパ腫の免疫組織化学的検索において使用される検査薬は多種多様であり、なおかつ診断と治療選別に必須であることから、今後もさらに免疫組織化学染色への期待が高まっていくことは言うまでもない。しかし、免疫組織化学染色の検査薬は、研究用試薬が多数を占め、染色手技等も統一されていないのが現状である。

体外診断用医薬品の承認を取得した検査薬の増加とともに、染色手技の標準化を含む精度管理が重要であると考えられる。

## 文献

- Jaffe ES, et al : "World Health Organization Classification of Tumors : Tumors of Haematopoietic and lymphoid tissues", International Agency for Research on Cancer (IARC) Press, Lyon, 2001
- Swerdlow SH, et al : "World Health Organization Classification of Tumors : Tumors of Haematopoietic and lymphoid tissues", International Agency for Research on Cancer (IARC) Press, Lyon, 2008
- Yatabe, Y., Suzuki, R., Tobinai, K. et al : A clonopathologic comparison of cyclin D1-positive MCL and cyclin D1-negative MCL-like B cell lymphoma. Blood 2000;95:2253-2261
- Ferrando AA : SOX11 is a mantle cell lymphoma oncogene. Blood. 2013 Mar 21;121(12):2169-70.
- Younes SF, Beck AH, Ohgami RS, et al : The efficacy of HGAL and LMO2 in the separation of lymphomas derived from small B cells in nodal and extranodal sites, including the bone marrow. Am J Clin Pathol. 2011 May;135(5):697-708.
- Nakamura, S., Shiota, M., Nakagawa, A. et al : Anaplastic large cell lymphoma : a distinct molecular pathologic entity, a reappraisal with special reference to p80NPM/ALK expression. Am J Surg Pathol 1997;21 : 1420-1432
- McCune RC1, Syrbu SI, et al : Expression profiling of transcription factors Pax-5, Oct-1, Oct-2, BOB.1, and PU.1 in Hodgkin's and non-Hodgkin's lymphomas: a comparative study using high throughput tissue microarrays. Mod Pathol. 2006 Jul;19(7):1010-8. Epub 2006 Apr 28.
- Sun, W., Caraway, N.P., Zhang, H.Z. et al : Grading follicular lymphoma on fine needle aspiration specimens. Comparison with proliferative index by DNA image analysis and Ki-67 labeling index. Acta Cytol 2004;48 : 119-126
- Nakamura N. et al : "The distinction between Burkitt lymphoma and diffuse large B-Cell lymphoma with c-myc rearrangement." . Mod Pathol. 2002 15 (7): 771-776. PMID 12118116.

# 悪性リンパ腫診断における免疫組織化学染色の有用性

監修

大島 孝一 先生

(久留米大学医学部 病理学講座 教授)



## はじめに

従来、悪性リンパ腫の分類は形態学に基づく数種類の分類が並列的に用いられてきたが、免疫学、分子生物学の進歩を反映し、進展させたREAL分類が1994年に提唱された。その後、REAL分類をさらに発展させて、2001年にWHO分類(第3版)<sup>1</sup>が、さらにこれを改訂し2008年にWHO分類(第4版)<sup>2</sup>が公刊された。第4版は第3版と比べ、さらに疾患項目が細分化されている。

悪性リンパ腫の診断は臨床情報の分析に加え、形態学、免疫組織化学、細胞遺伝学、および分子生物学的検索により総合的に行われる。特に病理診断においては、TおよびB細胞マーカーに代表されるように、免疫組織化学的検索が必須となっている。

## 悪性リンパ腫の分類

悪性リンパ腫は、B細胞性リンパ腫、T/NK細胞性リンパ腫、ホジキンリンパ腫の3つに大別される。また、BおよびT/NK細胞性リンパ腫はさらに前駆型(precursor)と成熟型(mature)に分類される(図1)。

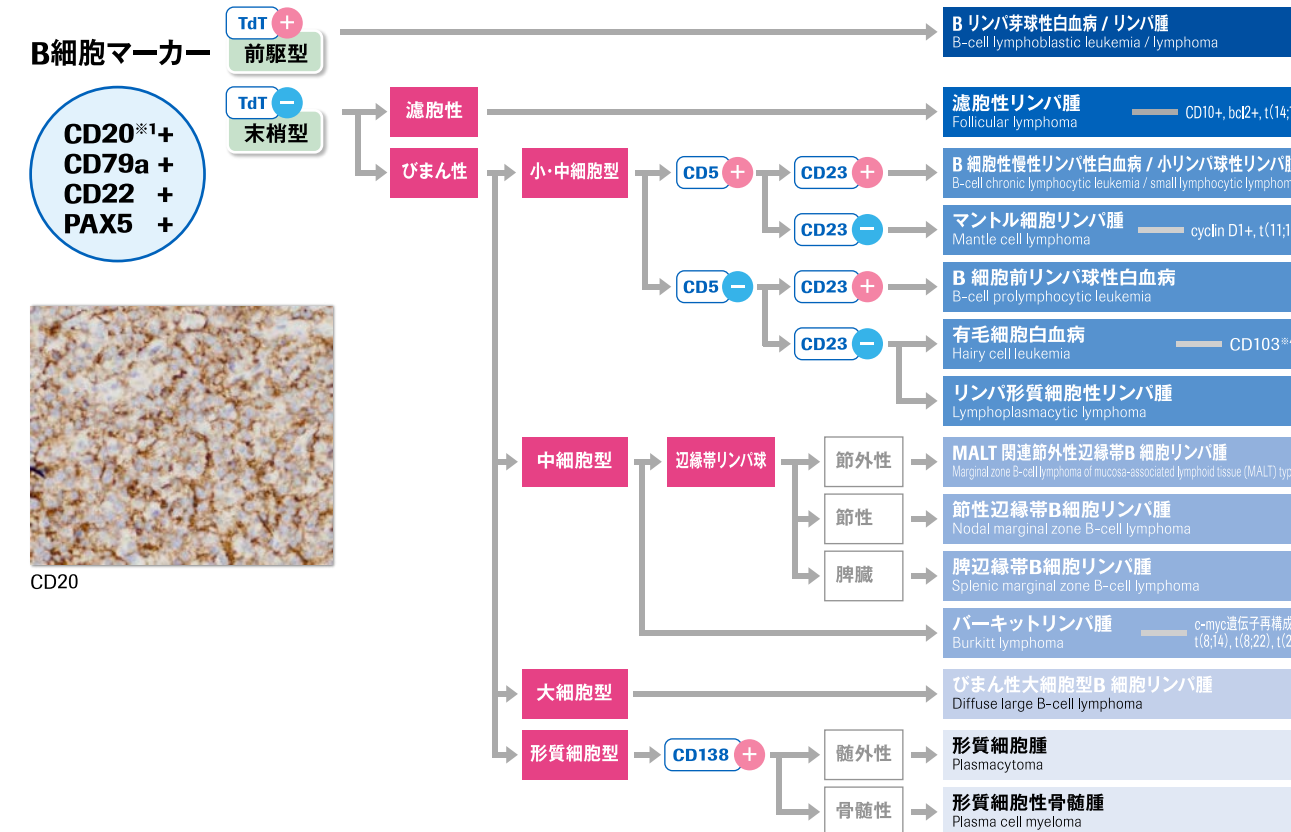
分類のポイントとしては、まずは形態的特徴を踏まえた上で、ホジキンリンパ腫か非ホジキンリンパ腫かを判別した後、非ホジキンリンパ腫の場合、免疫組織化学的にB細胞性(CD20+ and/or CD79a+)かT/NK細胞性(cCD3+)かを検索した後、さらに前駆型(TdT+)か末梢型(TdT-)かを検索する。末梢型B細胞性リンパ腫なら、形態学的に濾胞性かびまん性かを判別し、びまん性なら細胞の大きさおよび特徴について十分に観察し、さらに免疫組織化学染色の追加検討、染色体異常の検索へと進む。末梢型T/NK細胞性リンパ腫であれば、T細胞性(sCD3+)かNK細胞性(sCD3- and CD56+)かを検索し、さらに免疫組織化学染色の追加検討、染色体異常の検索へと進む。

ホジキンリンパ腫の場合、免疫組織化学的に古典的ホジキンリンパ腫(CD20- and CD15+ and CD30+)か結節性リンパ球優位型ホジキンリンパ腫(CD20+ and CD15- and CD30-)かを検索する。さらに古典的ホジキンリンパ腫なら、形態学的に特徴的な細胞の有無やその出現量を検索する。

その他、免疫組織化学的検索の対象として、マンテル細胞リンパ腫におけるcyclin D1<sup>3</sup>、SOX11<sup>4</sup>、濾胞性リンパ腫におけるCD10、bcl-2、bcl-6<sup>5</sup>、未分化大細胞型リンパ腫におけるALK<sup>6</sup>等があげられる(図2)。また、最近では転写因子であるPax-5、Oct-2、BOB.1<sup>7</sup>等もリンパ腫マーカーとして利用されている。

図1 悪性リンパ腫の分類(WHO分類\_第4版)

### ■ 非ホジキンリンパ腫



※1: 形質細胞はCD20では染まらない。  
 ※2: cytoplasmic CD3。  
 ※3: surface CD3。主に凍結切片・フローサイトで使用される。  
 ※4: 凍結切片による検索が必要である。

### ■ ホジキンリンパ腫

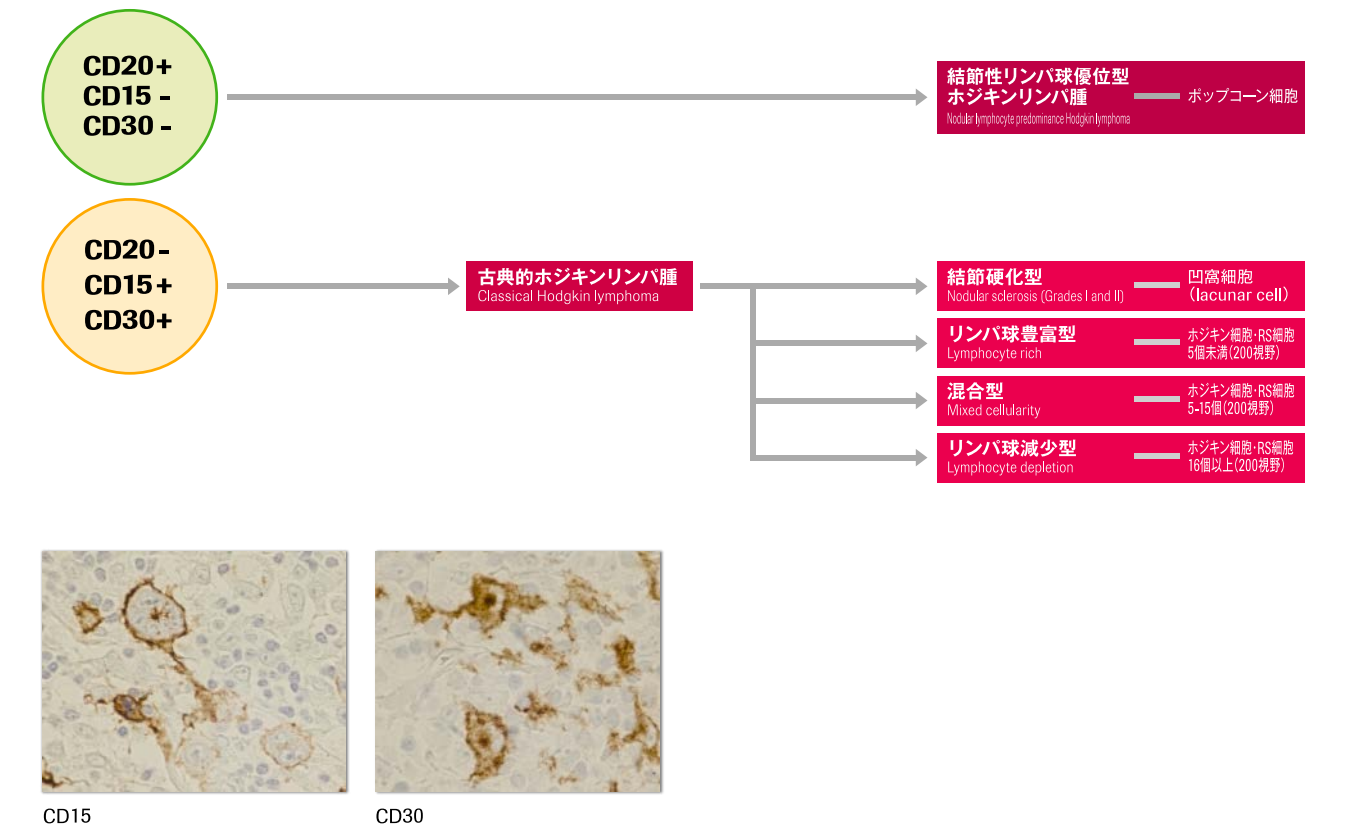


図2 ALK陽性未分化大細胞型リンパ腫

