


2017年 悪性リンパ腫 WHO分類改訂のポイント

Vol. 3

Hodgkinリンパ腫(HL)の診断



執筆

田丸 淳一先生

埼玉医科大学総合医療センター
病理部(病理診断科)

はじめに

Hodgkinリンパ腫(HL)は、欧米先進国においては比較的一般的ですが、本邦をはじめアジアにおいては稀な疾患です。通常、リンパ節、多くは頸部リンパ節に発生し、その病理組織像は炎症性背景に絶対数の少ない大型の腫瘍細胞の増生を特徴としています。単核の腫瘍細胞はHodgkin(H)細胞、二核以上の多核細胞はReed-Sternberg(RS)細胞と名付けられ、HRS細胞と総称されています。その特異な病理組織像から、疾患の本体は長い間不明でしたが、現在ではHRS細胞はBリンパ球に由来し、本疾患はその腫瘍性の増殖であると理解され、慣れ親しんだHodgkin病からHLへと名称変更がなされました。

HL診断とHLサブタイプについて

HLの最終診断は病理組織学的診断に委ねられており、炎症性背景に絶対数の少ない腫瘍細胞であるHRS細胞の増生が病理組織学的特徴です(図1A)。ただし、HRS細胞に似た細胞は他のリンパ腫や反応性病変のみならず、非血液系腫瘍においても遭遇することがあり、最終診断は他の様々な疾患との鑑別診断が大切で、形態のみならず免疫形質発現の検索も診断には必須です。

表1のように、HLは結節性リンパ球優位型(Nodular lymphocyte predominant HL; NLPHL)と古典型(Classic HL; CHL)に分けられ、後者はさらに、結節硬化型(Nodular sclerosis; NS)、リンパ球豊富型(Lymphocyte-rich; LR)、混合細胞型(Mixed cellularity; MC)、リンパ球減少型(Lymphocyte depletion; LD)の4つの亜型に分類されています。NLPHLは典型例ではほんやりとした結節性病変を形成し(図2A)、その腫瘍細胞はLymphocyte predominant(LP)細胞あるいはpopcorn細胞と呼ばれ、前述のようにCHLに出現する腫瘍細胞はHRS細胞と呼ばれています。これらの腫瘍細胞は形態のみならず、免疫形質発現においても区別されています(表2)。LP(popcorn)細胞は多分葉核で、核小体は目立つもHRS細胞に比較すると小型であり、popcornを思わせるような形態です(図1B)。HRS細胞は小リンパ球よりも大きな核小体で、その周囲には明庭がみられる巨細胞が典型です(図2B)。免疫形質では、LP(popcorn)細胞はCD20などのB細胞マーカーを発現し(図1C)、HRS細胞で通常みられるCD30(図2C)やCD15の発現はまれであり基本的にはみられません。LP(popcorn)細胞とHRS細胞はその免疫グロブリン遺伝子の解析から、ともに濾胞胚中心のB細胞が正常対応細胞と考えられていますが、HRS細胞では多くのB細胞マーカーの発現は減弱あるいは消失しています。HRS細胞にCD20などの通常のB細胞マーカーの発現をみる症例もありますが、その際にも腫瘍細胞すべてにその発現を見ることは通常ありません。しかし、CD20の発現がどの程度までをCHLとして許容されるのかという正確なcut off値はありません。ただし、NSではCD20の発現が比較的許容されてきています¹⁾。免疫形質でHRS細胞のB細胞由来を反映するのはB細胞特異的転写因子であるPAX-5の発現で、ほとんどの症例で確認され診断の有力なツールとなっています。さらに、HRS細胞では免疫グロブリン遺伝子のmRNAの発現が認められません。これは免疫グロブリン遺伝子におこるcrippled mutationがその原因であることが一部の症例で証明されていますが、免疫グロブリン遺伝子の転写因子であるOct.2, Bob.1の異常が多くの症例で証明され、これらの発現の消失も他のB細胞性腫瘍との鑑別も含め診断の有力なツールとなっています。

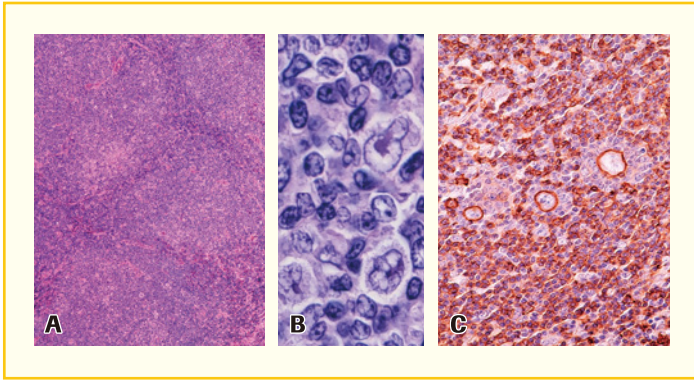


図1 Nodular lymphocyte predominant Hodgkin lymphoma症例

A; 典型例ではぼんやりとした結節性病変を認める。

B; 結節内にLP (popcorn) 細胞が増生。

C; 結節性病変はCD20陽性B細胞からなり、腫瘍細胞であるLP (popcorn) 細胞もCD20陽性である。

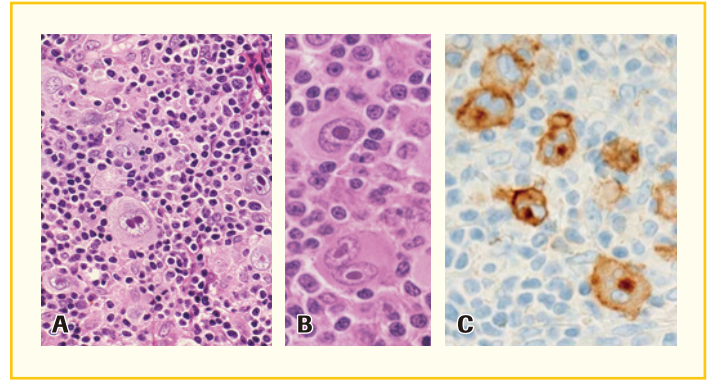


図2 Classic Hodgkin lymphoma, Mixed cellularity症例

A; 多彩な炎症性背景に大型の腫瘍細胞。

B; 単核のHodgkin (H) 細胞と鏡面像を呈する二核のReed-Sternberg (RS) 細胞をみる。

C; 大型HRS細胞の細胞膜およびGolgi野にCD30陽性。

2017年WHO分類改訂

WHO分類の他のシリーズが出揃っておらず、今回は2008年刊行の第4版の改訂版という位置づけです。HLに関する大きな変更点はありませんが、classicalからclassicに名称変更されたほか、最新の分子遺伝学的研究成果の詳細、LRCHLは他のCHLとNLPHLの中間的な性格がうかがえること、NLPHLの組織像にはいくつかのパターンのあることなどが加えられています¹⁾。

表1 WHO histological classification of Hodgkin lymphoma

NLPHL (Nodular lymphocyte predominant Hodgkin lymphoma)	
結節性リンパ球優位型ホジキンリンパ腫	
CHL (Classic Hodgkin lymphoma)	
古典型 / 典型 (?) ホジキンリンパ腫	
NS (Nodular sclerosis, CHL)	
結節性硬化型	
LR (Lymphocyte-rich, CHL)	
リンパ球豊富型	
MC (Mixed cellularity, CHL)	
混合細胞型	
LD (Lymphocyte depleted, CHL)	
リンパ球減少型	

表2 Nodular lymphocyte predominant Hodgkin lymphomaと Classic Hodgkin lymphomaの腫瘍細胞の相違

NLPHL	CHL	
	LP (Popcorn) cell	HRS/lacunar cell
免疫形質およびEBER- <i>in situ</i> hybridization		
+	CD20	-/+ (20%前後)**
- ¹⁾	CD30	+ (ほぼ100%)
- ¹⁾	CD15	+ (70-80%)
- ¹⁾	EBER	+ (50%前後)
+	PAX-5	+ (90%以上)
+/+	Oct.2 / Bob.1	-/- or -/+ or +/-

* すべてのHRS細胞に発現を見るときは診断を疑う。

** ()内は陽性症例の頻度

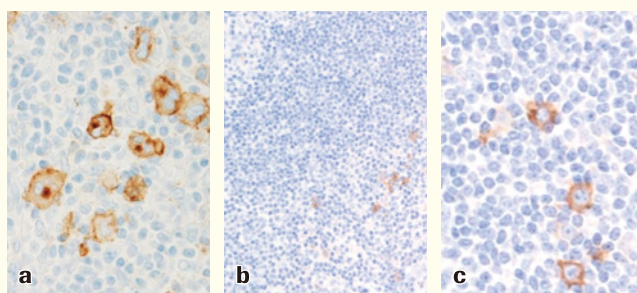
¹⁾ ごくまれに(+)

CD30治療薬に絡むリンパ腫診断におけるCD30-IHCの有用性

CD30はドイツKiel大学の研究グループによって、HLの培養細胞株L428から得られたクローンであり、Ki-1と呼ばれ、活性化リンパ球やHRS細胞に特異的に発現する抗体として紹介されました^{2,3)}。その後、HL以外のリンパ腫での発現も認められ、Anaplastic large cell lymphoma (ALCL)が疾患亜型として提唱され⁴⁾、当初はこの分子の発現からKi-1 lymphomaと呼ばれていました。その後、1992年にはこの分子がクローニングされ⁵⁾、その頃よりCD30抗体療法の研究がはじまりました⁶⁾。当初はnaked antibodyが使われ、その効果は期待外れでした。その後、さまざまな方法が試されCD30に対する抗体療法の可能性が認識されてきました。現在使用されているBrentuximab vedotin (BV)は微小管形成阻害剤であるMMAE(モノメチルアウリスチンE)を結合させたCD30複合体であり、CD30を腫瘍細胞表面に発現するHLやALCLの再発・難治例に対する有効性が極めて高いことが臨床試験で確認され⁷⁾、2011年8月19日に米国食品医薬品局(FDA)に承認されました。本邦においても再発・難治HLとALCLに対して、2014年1月に厚生労働省より承認され、それに伴い体外診断用医薬品としてHQリンカーを用いたCD30免疫染色が保険収載されています。さらに現在では、HL、ALCL以外のCD30発現リンパ腫におけるBVの有用性への期待も高まっています⁸⁾。

CD30免疫染色の判定の注意点

HLにおけるCD30の発現はHRS細胞の細胞膜のみならずGolgi野にもしばしば認められます。そして、CD30の発現はHRS細胞に限られたものではなく、前述のように他のリンパ腫亜型や非腫瘍性の活性化リンパ球にも認められます。リンパ腫の診断においては、ALCLは全例陽性であり、B細胞性やT/NK細胞性リンパ腫の一部の亜型でも陽性となることがあり留意する必要があります。また、胎児性癌、悪性黒色腫、中皮腫、肉腫などリンパ腫以外の腫瘍細胞での発現も認識されています。通常、CD30発現がこれらの診断を妨げることはないと思います。しかし、非腫瘍あるいは反応性病変にみられる免疫芽球様に腫大した活性化リンパ球をCD30の発現をもってHRS細胞と誤って認識してしまうことは避けなければなりません。すなわち、まずは組織標本の詳細な観察が病理診断には重要です。



a; CHL症例。HRS細胞の膜のみならずGolgi野にCD30の発現を認める。
b; 非腫瘍性リンパ節。左上に胚中心がみられ、その周りをmantle zoneが囲む。その周囲にCD30陽性の活性化リンパ球をみる。
c; bの拡大像である。

〔文献〕

- 1) Swerdlow SH, Campo E, Harris NL, et al. eds, WHO Classification of Tumours of Haematopoietic and Lymphoid Tissues (Revised 4th edition). IARC. Lyon 2017.
- 2) Schwab U, Stein H, Gerdes J, et al. Production of a monoclonal antibody specific for Hodgkin and Sternberg-Reed cells of Hodgkin's disease and a subset of normal lymphoid cells. *Nature*. 1982;299(5878):65-67.
- 3) Stein H, Gerdes J, Schwab U, et al. "Identification of Hodgkin and Sternberg-reed cells as a unique cell type derived from a newly-detected small-cell population". *International Journal of Cancer*. 1982;30(4):445-459.
- 4) Stein H, Mason DY, Gerdes J, et al. The expression of the Hodgkin's disease associated antigen Ki-1 in reactive and neoplastic lymphoid tissue: evidence that Reed-Sternberg cells and histiocytic malignancies are derived from activated lymphoid cells. *Blood*. 1985;66(4):848-858.
- 5) Dürkop H, Latza U, Hummel M, et al. Molecular cloning and expression of a new member of the nerve growth factor receptor family that is characteristic for Hodgkin's disease. *Cell*. 1992;68(3):421-427.
- 6) Falini B, Flenghi L, Fedeli L, et al. In vitro targeting of Hodgkin and Reed-Sternberg cells of Hodgkin's disease with monoclonal antibody Ber-H2 (CD30): immunohistological evidence. *Br J Haematol*. 1992;82(1):38-45.
- 7) Younes A, Bartlett NL, Leonard JP, et al. Brentuximab vedotin (SGN-35) for relapsed CD30-positive lymphomas. *N Engl J Med*. 2010;363(19):1812-1821.
- 8) Prince HM, Kim YH, Horwitz SM, et al. Brentuximab vedotin or physician's choice in CD30-positive cutaneous T-cell lymphoma (ALCANZA): an international, open-label, randomised, phase 3, multicentre trial. *Lancet*. 2017, 390(10094):555-566.